

*А. І. Третьякова**, канд. мед. наук, науковий співробітник, лікар відділення функціональної діагностики, *О. М. Косенко***, лікар-рентгенолог вищої категорії рентген-радіологічного відділення обласного діагностичного центру

*ДУ «Інститут нейрохірургії ім. акад. А. П. Ромоданова НАМН України» (м. Київ),

**КЗ КОР «Київська обласна клінічна лікарня»

ОСОБЛИВОСТІ РЕЄСТРАЦІЇ ЕЛЕКТРОМІОГРАМИ ПАРАСПИНАЛЬНИХ М'ЯЗІВ ТА ЇЇ КЛІНІЧНОЇ ІНТЕРПРЕТАЦІЇ У ХВОРИХ З ШИЙНОЮ РАДИКУЛОПАТІЄЮ

У 155 пацієнтів з підозрою на компресійні вертеброгенні синдроми шийного рівня проведені нейрофізіологічні (НФ) дослідження за допомогою стимуляційної електронейроміографії та голкової електроміографії (ЕМГ). Аналіз результатів клінічного, МРТ та НФ обстеження дозволив оцінити чутливість та специфічність методу голкової ЕМГ в діагностиці шийної радикулопатії. Дослідження функціонального стану параспинальних м'язів за допомогою голкової ЕМГ істотно покращує діагностику ураження корінців шийного відділу спинного мозку.

Ключові слова: радикулопатія, діагностика, електроміографія

Необхідність удосконалення об'єктивної оцінки стану сегментарних структур у хворих з вертеброгенною шийною радикулопатією не викликає сумнівів. Це диктується як можливістю диференційованого застосування сучасних ендоскопічних технологій лікування, так і потребою в об'єктивному контролі ефективності мікрохірургічного та нехірургічного лікування. Шляхом вирішення такої науково-практичної проблеми може бути впровадження нових електрофізіологічних (ЕФ) методів діагностики, а також удосконалення вже відомих.

Метою нашого дослідження було створення оптимального протоколу комплексного електроміографічного (ЕМГ) обстеження в діагностиці шийної радикулопатії.

В попередній роботі [1] нами оцінені методологічні підходи до клінічного трактування результатів ЕМГ-діагностики шийної радикулопатії, запропоновано оптимальну послідовність використання методів ЕМГ-дослідження у хворих з підозрою на компресійні вертеброгенні синдроми шийного рівня. В цьому аспекті до перспективних методів ми відносимо голкову ЕМГ, яка використовувалась в діагностиці радикулопатії вже протягом кількох десятиліть [2—10]. Проте в останні роки істотно вдосконалено принципи використання цього методу, досягнуто певних результатів з точки зору підвищення вірогідності об'єктивізації рівня ураження. Це дає нам підстави пропонувати використання модифікованого методу голкової ЕМГ параспинальних м'язів як важливу складову в діагностичному комплексі у хворих з шийною радикулопатією.

У 2007—2012 рр. в ДУ «Інститут нейрохірургії ім. акад. А. П. Ромоданова НАМНУ» нами проведені клініко-нейрофізіологічні дослідження 155 пацієнтів з підозрою на компресійні вертеброгенні синдроми шийного рівня. У 155 пацієнтів діагностовано дискогенну радикулопатію С6—С8—Т1. Серед обстежених хворих чоловіків було 52 %, жінок — 48 %, вік хворих становив від 31 до 74 років, середній вік склав $49,1 \pm 2,5$ років.

Використані такі методи дослідження: клініко-неврологічний, рентгенологічний, невровізуалізаційні (МРТ, КТ, функціональна спондилографія). Комплекс НФ методів складався із: 1) стандартної стимуляційної

ЕМГ нервів верхніх кінцівок за загальноприйнятими методами [3, 11, 12] — 155 досліджень; 2) голкової ЕМГ м'язів верхніх кінцівок в зоні сегментарної іннервації — 80 досліджень.

Рівень ураження шийних корінців визначали за даними неврологічного статусу, які розглядалися як типові для радикулопатії, та МРТ ознаками компресії корінця латеральною грижею міжхребетного диска або циркулярною протрузією певного розміру. Сукупність цих клініко-МРТ ознак радикулопатії умовно вважали 100 % показником виявлення вертеброгенної радикулопатії. За результатами голкової ЕМГ-діагностики розраховували чутливість, точність та специфічність методу відносно наведеного вище 100 % значення референтного методу діагностики радикулопатії.

Дослідження параспинальних м'язів за допомогою голкової ЕМГ виконували відповідно клінічно визначеному рівню залучення шийних корінців. Ми дотримувалися низки правил техніки параспинального картування шийного відділу [13]: пропальпувати CV, CVII і ThII остисті відростки; відмітити точки на 1—1,5 см латеральніше; ввести голковий електрод з цієї точки в напрямку середньої лінії під кутом 60—75° на глибину 1 см до появи м'язової активності, відтягнути голковий електрод не виходячи з-під шкіри та перенаправити на 45° каудально і знову занурити під кутом 60—75°. Не рекомендується вколювати голковий електрод у краніальному напрямку під кутом 45°, оскільки існує загроза проколоти дуральну оболонку і потрапити у спинномозковий канал.

НФ-діагностику проводили на апараті «Нейро-МВП-4» («Нейрософт», РФ) з використанням магнітного стимулятора «Нейро-МС» («Нейрософт», РФ). МРТ-дослідження виконувалось на апараті Philips Gyroscan з напруженістю магнітного поля 0,5 Тл у стандартних послідовностях T1 та T2-зважених зображеннях, мієлографії та В-FFE.

У 155 пацієнтів з діагнозом: дискогенна радикулопатія С6—С8—Т1, яка була верифікована за даними клініко-неврологічного та МРТ-обстеження, методи стимуляційної ЕМГ дозволили виявити помірне зниження швидкості розповсюдження збудження по рухових і чутливих волокнах серединного і ліктьового нервів лише у 26 (17 %) пацієнтів. У 129 хворих ці показники були в межах норми чи наближались до неї, що можна пояснити наявністю в цих нервах волокон від кількох корінців, а не лише компресованого. Стимуляційна ЕМГ дозволяла виключити патологію периферичних нервів у вигляді тунельних синдромів, посттравматичної чи компресійно-ішемічної невропатії, поліневропатії, тобто супутню неврологічну патологію та/чи другий периферичний рівень ураження поряд з радикулопатією.

Наводимо клінічний приклад та супутній аналіз даних ЕМГ-діагностики.

Клінічний випадок. Пацієнтка К., жінка, 59 років, звернулася в поліклініку Інституту нейрохірургії із скаргами на біль і заніміння в лівій руці, які з'явилися

після підйому важкого предмету. Протягом наступних 6 тижнів поступово зростала виразність неприємних відчуттів в лівій руці, останнім часом стало турбувати погіршення вправності цієї руки. Лікувалася власними засобами, переважно місцевими.

В неврологічному статусі звертали на себе увагу парестезії переважно у 4 та 5 пальцях лівої китиці, зниження карпо-радіального та розгинально-ліктьового рефлексів верхньої кінцівки зліва.

Під час ЕМГ-діагностики виявлено: швидкість проведення збудження по чутливих та рухових волокнах лівого серединного і ліктьового нервів в межах норми, без істотної асиметрії порівняно із відповідними показниками на правій верхній кінцівці. На підставі незначного збільшення дистальної латенції та значного зниження

амплітуди М-відповіді лівого короткого відвідного м'яза великого пальця можна підозрювати, що втрата аксонів у складі лівого серединного нерва могла відбутися на ділянці між мотонейронами передніх рогів спинного мозку та дистальним місцем стимуляції нерва (на рівні променевоzap'ястного суглоба. Незначне подовження дистальної латенції може бути проявом легкого карпального тунельного синдрому. Нормальні показники сенсорної провідності серединного і ліктьового нервів дозволяли запідозрити високий (проксимальний) рівень ураження — корінцевий.

Голкове ЕМГ-обстеження виявило ознаки денервації у м'язах, що іннервуються корінцями C8 — Th1, — спонтанну активність у вигляді потенціалів гострих хвиль (ПГХ) та потенціалів фібриляцій (ПФ) (табл. 1).

Таблиця 1

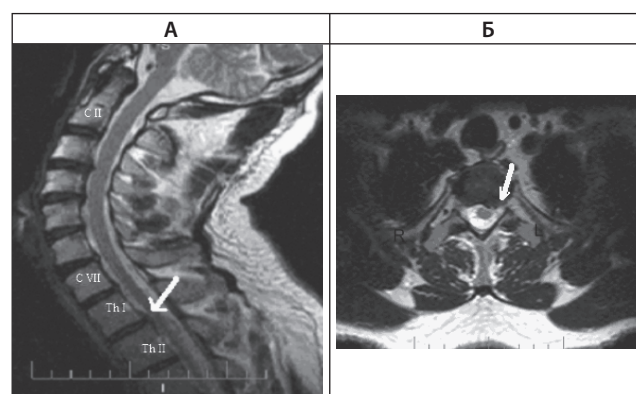
Результати голкового ЕМГ-дослідження хворої 59 р. лівої верхньої кінцівки

М'яз	Нерв	Корінець	ПФ	ПГХ	ПФц	Амплітуда	Тривалість	Поліфазія	Інтервал рекрутування
Короткий відвідний м'яз великого пальця	Серединний	C8 — Th1	3+*	2+	0	N	N	++	↓
1-й тильний міжкістковий м'яз	Ліктьовий	C8 — Th1	1+	1+	0	N	N	+	N
Променевий м'яз-згинач зап'ястка	Серединний	C6 — C7	0	0	0	N	N	+	N
Триголовий м'яз плеча (латеральна голівка)	Променевий	C6 — C7	0	0	0	N	N	+	N
Двоголовий м'яз плеча	М'язово-шкірний	C5 — C6	0	0	0	N	N	+	N
Дельтоподібний м'яз	Пахвовий	C5 — C6	0	0	0	N	N	+	N
М'яз-розгинач вказівного пальця	Променевий	C7 — C8	0	0	0	N	N	+	N
Ліктьовий м'яз-згинач зап'ястка	Ліктьовий	C8 — Th1	1+	1+	0	N	N	+	N
Шийні параспинальні м'язи:									
верхня частина	Задня гілка	C5 — C6	0	0	0	N	N	+	
середня частина	Задня гілка	C6 — C7	0	0	0	N	N	+	
нижня частина	Задня гілка	C8 — Th1	0	1+	0	N	N	+	

Примітки: * — виразність спонтанної активності в умовних одиницях (від 0 до 4+). ↓ — зменшення; N — показник в межах норми; ПФ — потенціал фібриляції; ПФц — потенціал фасцикуляції; ПГХ — позитивна гостра хвиля

Найбільш виразні відхилення ЕМГ-показників виявлено у короткому відвідному м'язі (C8 — Th1), а саме: значна спонтанна активність, дискретна інтерференційна активність, знижений інтервал рекрутування. Помірна спонтанна активність виявлена також у нижніх шийних параспинальних м'язах (C8 — Th1) зліва. Інші м'язи, які іннервуються корінцями C5 — C8, не виявили спонтанної активності, показники тривалості, амплітуди, поліфазії потенціалів рухових одиниць (ПРО) були в межах норми, рекрутування ПРО — нормальними. Таким чином, ЕМГ-діагностика підтверджувала ймовірну радикулопатію із залученням переважно передніх гілок C8 корінця.

За даними МРТ (рис. 1) мала місце задньо-латеральна лівобічна протрузія міжхребетного диска в сегменті Th1 — ThII на 3,3 мм (сагітальний розмір хребтового каналу на цьому рівні — 12,6 мм), яка компримувала дуральний мішок та спинномозковий корінець зліва. Виходячи з аналізу даних клініко-НФ обстеження та МРТ дійшли висновку, що саме задньо-латеральна протрузія міжхребетного диска Th1 — ThII є причиною клінічних проявів у пацієнтки, тобто діагностовано лівобічна T1 радикулопатія.



МРТ шийного відділу хребта: А — сагітальна проекція. Стрілкою позначено протрузію міжхребетного диска Th1 — ThII. Б — аксіальна проекція. Стрілкою позначено лівобічну задньо-латеральну протрузію диска Th1 — ThII

Після обстеження пацієнтка пройшла курс комплексного консервативного та фізіотерапевтичного лікування з позитивним ефектом.

Неврологічний дефіцит при Th1 радикулопатії досить складно визначити, оскільки міотомний розподіл іннервації в дистальних м'язах верхніх кінцівок відбувається як від C8 корінця, так і від Th1 спинномозкового корінця. Наведені результати ЕМГ-обстеження пацієнтки з ізольованою Th1 радикулопатією демонструють ознаки втрати аксонів короткого відповідного м'яза великого пальця, що можна використовувати для об'єктивізації денерваційного процесу у м'язах (міотомі) і підвищення точності клініко-ЕМГ-діагностики. Результати нашого дослідження узгоджуються з даними інших дослідників [14, 15].

Dillingham T. R., Robinson L. R. [4, 8] встановили, що у третини хворих з компресією спинномозкових корінців ознаки порушень при ЕМГ-дослідженні виявляються тільки у паравертебральних м'язах. ЕМГ-оцінка стану паравертебральних м'язів допомагала нам встановити ділянку компресії відповідного корінця. Паравертебральні м'язи іннервуються задніми гілками, які відходять від спинномозкового нерва відповідного рівня одразу ж після його виходу з міжхребетного отвору. В поверхневому шарі м'язів-розгиначів спини є значне перекриття зон сегментарної іннервації. В більш глибокому шарі м'язів ступінь перекриття зон іннервації є значно меншим, тому доцільним є глибоке занурення голкового електроду. На стан паравертебральних м'язів не впливає ураження передніх гілок спинномозкових нервів, сплетення, периферичних нервів.

Завдання пошуку причини денерваційних змін у м'язах, що іннервуються корінцями C6 — C8 — T1, може бути пов'язаним і з диференціацією радикуло-і мієлопатії, можливої патології клітин передніх рогів спинного мозку. Диференціально-діагностичною ознакою є те, що у пацієнтів з мієлопатією на тлі стенозу хребтового каналу не спостерігаються ознаки патологічного процесу вище великого потиличного отвору, в той час як при системному генералізованому передньороговому процесі виявляються ознаки денервації м'язів язика, бульбарні порушення.

При дискогенних радикулопатіях у уражених м'язах (міотомі) виявляють редуковане рекрутування та неповний інтерференційний паттерн на початку захворювання; а згодом — ознаки денервації: потенціали фібриляції (ПФ), позитивні гострі хвилі (ПГХ). В більш пізні строки, як правило, потенціали рухових одиниць (ПРО) поліфазні, збільшеної тривалості та амплітуди за рахунок реіннерваційного процесу. При радикулопатіях зміни ПРО більш тонкі і не такі виразні, як при тяжких невротіях, міопатіях і захворюваннях мотонейронів. Тому, діагноз радикулопатії без кількісної оцінки змін ПРО та за відсутності потенціалів денервації може бути й гіпердіагностикою [16,17].

Спонтанна денерваційна активність може бути відсутня, якщо швидкість денервації у м'язах «врівноважується» процесами реіннервації. Іноді пацієнт з підозрою на радикулопатію має зміни тільки в дистальних м'язах, можливо, раніше вже відбулася реіннервація у більш проксимальних м'язах.

Існує кілька пояснень стосовно випадків, коли у пацієнтів з підозрою на радикулопатію спонтанна активність наявна тільки в параспинальних м'язах: 1) спонтанна денерваційна активність (ПФ та ПГХ) в гострій стадії радикулопатії з'являється раніше в параспинальних м'язах, ніж в м'язах кінцівок; 2) потенціали денервації можуть

тривати роками після спинальних операцій; 3) радіочастотна фасеточна ризотомія може призвести до денервації параспинальних м'язів; 4) у осіб старших за 40 років спонтанна активність може бути й без будь-яких симптомів радикулопатії [6, 18]. За даними [6] середня амплітуда ПРО збільшується в осіб віком від 60 до 80 років. Ізольована оцінка денерваційної активності (ПФ, ПГХ) шийних параспинальних м'язів пацієнтів середнього віку та осіб похилого віку не має великого значення для підтвердження радикулопатії, необхідне залучення ЕМГ-діагностики інших м'язів верхньої кінцівки. 5) Нарешті, спонтанна активність в параспинальних м'язах, а не у м'язах кінцівок, може бути наслідком компресії задньої гілки. Взагалі, відсутність спонтанної активності в параспинальних м'язах і м'язах кінцівок не може бути аргументом щодо визначення тривалості процесу [18, 19].

Іноді складно перевірити спонтанну активність параспинальних м'язів тому, що пацієнт не може розслабити м'язи шиї [7]. Доцільно обстежувати паравертебральну ділянку на 2—3 сегменти нижче рівня ураження, тобто ознаки радикулопатії C7 легше знайти при дослідженні на рівні Th II [2, 9].

Після операції ламінектомії дані ЕМГ-діагностики бажано інтерпретувати з урахуванням того, що під час операції могла бути травма тканин, ішемічне ураження; не слід виключати можливість рецидиву грижі міжхребетного диска, у тому числі на іншому рівні — вище чи нижче попереднього рівня ураження.

Після травматичного чи компресійно-ішемічного ураження рухового нерва при ЕМГ ознаки денервації спостерігаються ще протягом багатьох років, досить важко визначити тривалість та ступінь ушкодження, враховуючи поточний процес реіннервації.

Зміни ЕМГ можуть спостерігатися при порушенні обміну речовин, в особливості при цукровому діабеті, які можуть призвести до розповсюдженої патології хребта, яка не супроводжується ознаками радикулопатії. При метастазах злоякісних пухлин на ЕМГ може спостерігатися денерваційна активність в паравертебральних м'язах. Іноді самою ранньою ознакою метастазів в паравертебральних м'язах буває значна зацікавленість задніх гілок, хоча передні гілки залишаються відносно інтактні. У таких хворих КТ не виявляє метастази, в той час як МРТ дозволяє встановити їх наявність. Ураження задніх гілок не є діагностичною ознакою метастазів. При патології «механічного генезу»: розтягнення м'язів, травма зв'язок, а також дегенерації міжхребетних дисків без компресії корінця, змін на ЕМГ може не бути.

Оцінку діагностичної значимості параметрів методу голкової ЕМГ у хворих з шийною радикулопатією відображено у табл. 2.

Як видно з табл. 2, за розрахунком чутливості (83 %), специфічності (47 %) голкової ЕМГ параспинальних м'язів виявлено підвищення цих показників ($p < 0,05$) порівняно з методами стимуляційної ЕМГ у пацієнтів з клінічними та МРТ даними щодо наявності диск-радикулярного конфлікту на рівні C6 — C8 — Th1.

Оцінка специфічності за даними голкової ЕМГ є дещо нижчою відносно чутливості. Функціональне «картування» параспинальних м'язів дозволяє використовувати цей метод як високоінформативний щодо об'єктивізації залучення задніх гілок спинномозкових корінців ($p < 0,005$).

Оцінка діагностичної значимості параметрів голкової ЕМГ у пацієнтів з шийною радикулопатією

Показники	Чутливість, %	Специфічність, %	Діагностична ефективність, %	Відношення шансів (OR)	p (χ ²)
Голкова ЕМГ верхніх кінцівок	74 (61,7—88,7)	47,4 (33,2—62,1)	55 (42,7—65,8)	8,85 (1,04 — 65,3)	χ ² =3,8 p = 0,049
Голкова ЕМГ верхніх кінцівок + параспинальні м'язи	83,2 (56,4—94,6)	52,5 (39,3—64,3)	67,1 (54,3—78,4)	7,0 (2,0—29,6)	χ ² = 10,2 p = 0,001
Стимуляційна ЕМГ	51,8 (39,4—86,5)	36,8 (24,6—52,9)	42,7 (32—62,1)	5,0 (0,55—45,3)	χ ² =1,28 p = 0,256

Таким чином, метод дослідження функціонального стану параспинальних м'язів за допомогою голкового електроду істотно підвищує діагностичну інформативність ЕМГ-діагностики вертеброгенного ураження корінців шийного відділу спинного мозку. За умови дотримання рекомендацій стосовно проведення голкової ЕМГ параспинальних м'язів найбільшу інформативність має показник виразності потенціалів денервації на рівні клінічно визначеного ураження корінця (корінців), а також вище та нижче на один корінець. Метод голкової ЕМГ є інформативним при шийній радикулопатії за умови правильного вибору достатньої кількості м'язів відповідно сегментарній іннервації, проте, якщо ознак денервації не виявлено, виключити шийну радикулопатію неможливо. Дослідження параспинальних м'язів допомагає довести залучення задньої гілки спинномозкового нерва і у такий спосіб підтвердити радикулярний рівень ураження на відміну від рівня плечового сплетення.

Список літератури

1. Третьякова А. І. Методологічні підходи до клінічного трактування результатів електроміографічної діагностики шийної радикулопатії // А. І. Третьякова // Український неврологічний журнал. — 2012. — № 2. — С. 49—56.
2. Czynny J. The importance of paraspinal muscle EMG in cervical and lumbosacral radiculopathy: review of 100 cases / J. J. Czynny, J. Lawrence // Electromyogr Clin Neurophysiol. — 1996. — Vol. 36, № 8. — P. 503—508.
3. Date E. S. Handbook of Clinical Neurophysiology / E. S. Date, B. Jo Kim // Cervical and thoracic radiculopathies. — Chapter 28. — 2006. — Vol. 7. — P. 601—611.
4. Dillingham T. R. Electrodiagnostic approach to patients with suspected radiculopathy / T. R. Dillingham // Phys Med Rehabil Clin N Am. — 2002. — Vol. 13, № 3. — P. 567—588.
5. Dillingham T. R. Electromyographic evaluation of cervical radiculopathy / T. R. Dillingham T. Laude // Arch Phys Med Rehabil. — 2005. — Vol. 86, № 11. — P. 22—24.
6. Cervical paraspinal electromyography: normal values in 100 control subjects / R. Gilad, R. Dabby, M. Boaz [et al.] // Clin Neurophysiol. — 2006. — Vol. 23, № 6. — P. 573—576.
7. Describing paraspinal EMG findings: inadequacy of the single 0-4+ score / A. J. Haig, J. W. Levine, C. Ruan [et al.] // Am J Phys Med Rehabil. — 2000. — Vol. 79, № 2. — P.133—137.
8. Robinson L. R. Role of neurophysiologic evaluation in diagnosis cervical radiculopathy / L. R. Robinson // J. Am Acad Orthop Surg. — 2000. — Vol. 8, № 3. — P. 190—199.
9. Sander H. W. Describing paraspinal electromyographic findings / H. W. Sander // Am J. Phys Med Rehabil. — 2001. — Vol. 80, № 5. — P. 400—401.
10. Szabela D. A [Use of needle electromyography for diagnosis of radiculopathies] / D. A. Szabela, M. Zawirski // Neurol Neurochir Pol. — 2002. — Vol. 36, № 1. — P. 157—171.
11. Электромиография в диагностике нервно-мышечных заболеваний // [Б. М. Гехт, Л. Ф. Касаткина, М. И. Самойлов, А. Г. Санадзе]. — Таганрог: Изд-во ТРТУ. — 1997. — 370 с.
12. Зенков Л. Р. Функциональная диагностика нервных болезней : руководство для врачей / Л. Р. Зенков, М. А. Ронкин. — М.: МЕДпресс-информ, 2004. — С. 261—312.
13. Haig A. J. Diagnosis and management of lumbar spinal stenosis / A. J. Haig, C. C. Tomkins // JAMA. — 2010. — Vol. 303, № 1. — P.1—72.

14. Levin K. H. Neurologic manifestations of compressive radiculopathy of the first thoracic root / K. H. Levin // Neurology. — 1999. — Vol. 22, № 53(5). — P.1149—1151.
15. T1 Radiculopathy: Electrodiagnostic Evaluation / [J. Radecki, J. H. Feinberg, Zachary R. Zimmer] // HSS J. — 2009. — Vol. 5, № 1. — P. 73—77.
16. Plastaras C. T. The electrodiagnostic evaluation of radiculopathy / C. T. Plastaras, A. B. Joshi // Phys Med Rehabil Clin N Am. — 2011. — Vol. 22, № 1. — P. 59—74.
17. Koo Y. S. Pitfalls in Using Electrophysiological Studies to Diagnose Neuromuscular Disorders / Y. S. Koo, C. S. Cho, Byung-Jo Kim // J. Clin Neurol. — 2012. — Vol. 8, № 1. — P.1—14.
18. Cervical paraspinal spontaneous activity in asymptomatic subjects / E. S. Date, B. J. Kim, J. S. Yoon [et al.] // Muscle Nerve. — 2006. — Vol. 34, № 3. — P. 361—364.
19. Cervical radiculopathies: relationship between symptom duration and spontaneous EMG activity / L. E. Pezzin, T. R. Dillingham, T. D. Lauder [et al.] // Muscle Nerve. — 1999. — Vol. 22, № 10. — P. 1412—1418.

Надійшла до редакції 19.09.2012 р.

А. І. Третьякова, А. Н. Косенко

ГУ «Институт нейрохирургии им. акад. А. П. Ромоданова НАМН Украины» (г. Киев), Областной диагностический центр КУ КОС «Киевская областная клиническая больница»

Особенности регистрации электромиографии параспинальных мышц и ее клиническая интерпретация у больных с шейной радикулопатией

155 пациентам с подозрением на компрессионные вертеброгенные синдромы шейного уровня проведены нейрофизиологические (НФ) исследования с помощью стимуляционной электромиографии и игольчатой электромиографии (ЭМГ). Анализ результатов клинического, МРТ- и НФ-обследования позволил оценить чувствительность и специфичность метода игольчатой ЭМГ в диагностике шейной радикулопатии. Исследования функционального состояния параспинальных мышц с помощью игольчатой ЭМГ существенно улучшает диагностику поражения корешков шейного отдела спинного мозга.

Ключевые слова: радикулопатия, диагностика, электромиография.

А. І. Третьякова, А. Н. Косенко

State Institution "Acad. A. P. Romodanov Institute of Neurosurgery" of the NAMS of Ukraine (Kyiv), Regional Diagnostic Center CI KRC "Kyiv Regional Clinical Hospital"

Features of paraspinal muscle electromyography registration and its clinical interpretation in patients with cervical radiculopathy

155 patients with suspected vertebral compression syndromes of the cervical level conducted neurophysiological (NPh) research with stimulation and needle electromyography (EMG). Analysis of the results of clinical, MRI and NPh examination allowed us to estimate the sensitivity and specificity of needle EMG in the diagnosis of cervical radiculopathy. Needle EMG paraspinal muscles significantly improves the diagnosis of lesions of the cervical roots level.

Keywords: radiculopathy, diagnosis, electromyography